Aus der Universitäts-Frauenklinik in Berlin
(Dir.: Geh. Med.-Rat Prof. Dr. Stoeckel).

Ein Beitrag zur Pathologischen Anatomie der Graviditas tubaria interstitialis

INAUGURAL-DISSERTATION

zur Erlangung des Medizinischen Doktorgrades
an der Friedrich-Wilhelms-Universität zu Berlin

vorgelegt von

Werner Käsemann
aus Gleiwitz (O.-S.)

Tag der Promotion: 19. Oktober 1939

VERLAG RUDOLPH PFAU :: BERLIN NW 7

M 246

Gedruckt mit Genehmigung

der

Medizinischen Fakultät der Universität Berlin

Dekan: Prof. Dr. Kreuz

Referent: i. V. Oberarzt Dr. Kraatz

Korreferent: Geh. Med.-Rat Prof. Dr. Stoeckel

R. UNIV.
BIBLIOTHEEK
LEIDEN

Inhaltsübersicht.

Seite

A. Die Extrauterin-Gravidität allgemein.

I. Aetiologie 5
II. Pathologische Anatomie 8
III. Ausgang 9

B. Die interstitielle Gravidität.

I. Definition und Häufigkeit 10
II. Eigener Fall 11
1. Klinischer Verlauf 11
2. Pathologische Anatomie des Operationspräparates 12

III. Pathologische Anatomie der interstitiellen Gravidität 14
1. Normale Anatomie der Pars intramuralis 14
2. Pathologie der interstitiellen Eiansiedlung 15
3. Ausgang 17
4. Differentialdiagnose und Therapie 18

VI. Aetiologie. Adenomyosis und Endometriose 19
1. Definition der Begriffe 19
2. Vorkommen und Entstehung nach älteren Anschauungen .. 19
3. Entstehung nach neuerer Anschauung 21
4. Endometriose und interstitielle Gravidität 25

C. Kritische Betrachtung des eigenen Falles.

I. Pathologische Anatomie 27
II. Aetiologie 29

Schrifttum.

Digitized by the Internet Archive
in 2026

https://archive.org/details/IA41550804_0106

A.

Die Extrauterin-Gravidität allgemein.

I.

Aetiologie.

Bei der Suche nach Gründen für die Extrauterin-Gravidität muß nach den heutigen Erkenntnissen davon ausgegangen werden, daß das befruchtete Ei sich dort einbettet, wo es sich gerade bei Erlangung seiner Nidationsfähigkeit befindet. Diese ist abhängig von der Entwicklung des Trophoblasten, dessen proteolytische Fermente das mütterliche Gewebe einschmelzen. Nach Hoehne kommt es zur Implantation, sofern

1. die Möglichkeit besteht, das betreffende mütterliche Gewebe einzuschmelzen, und
2. eine die Eieinbettung störende Kraft fehlt.

Erfolgt die Implantation zu frühzeitig — aus welchen vermutlichen Gründen wird weiter unten dargelegt —, so entsteht eine Extrauterin-Gravidität in ihren verschiedenen Formen, je nach Sitz des Eies (Graviditas ovarica, Gr. abdominalis, Gr. tubaria, Gr. intraligamentosa). Erfolgt dagegen die Implantation zu spät, so entwickelt sich eine Placenta praevia. Der normale Eisitz ist das Cavum uteri.

Sämtliche oben genannten Formen extrauteriner Eieinbettung sind pathologisch, denn der Haftboden entspricht

1. nicht den Anforderungen des Eies. Die Decidua graviditatis, die den günstigten Nährboden abgibt, fehlt oder ist nur unvollkommen ausgeprägt, so daß der Trophoblast eine größere Arbeit zu verrichten hat. Seine das mütterliche Gewebe arrodierenden Zellen müssen gleich in die Gefäßwände und in die Muskulatur eindringen, um die Ernährung des Eies sicherzustellen.

2. kann der Haftboden nicht die Reaktionskraft, die zum Schutz des mütterlichen Gewebes notwendig ist, aufzubringen. Die Decidua besitzt — nach Gräfenberg — antitryptische Fermente, die ein übermäßiges Vordringen des Trophoblasten und der fötalen Zellen verhindern. Diese Fermente fehlen dem pathologischen Haftboden.

Daher ist fast allen Extrauterin-Graviditäten gemein:

1. der frühe Eitod durch regelwidrigen Haftboden;
2. die Unmöglichkeit der Spontangeburt, falls in sehr seltenen Fällen die Weiterentwicklung erfolgt;
3. die Gefährdung der Mutter während des Bestehens der Gravidität.

Die Aetiologie der Extrauterin-Gravidität ist bis heute im einzelnen Falle noch nicht restlos geklärt. Es sind zum Teil hypothetische, zum Teil nur spärlich belegte Gründe, die angeführt werden. Es wird immer schwer sein, einen einzelnen Grund für den jeweiligen Fall verantwortlich zu machen.

Prinzipiell kann die Störung der Implantation bedingt sein durch das Ei selbst und durch den Fortleitungsapparat.

I. Nach den bisherigen Kenntnissen ist allerdings kein Grund gegeben, die Entwicklung einer Extrauterin-Gravidität durch das Verhalten des Eies selbst zu erklären. Der Vollständigkeit halber seien die einzelnen Möglichkeiten genannt.

1. Ueber eine verschieden schnelle Entwicklung ist bisher kein Beweis erbracht worden. Es wäre sehr gut denkbar, daß durch schnelle Eireifung das Nidationsstadium erreicht wird, ehe das Ei im Uterus angelangt ist. So setzt die Implantation extrauterin ein. Zu dieser Annahme fehlen aber jegliche Grundlagen.

2. Desgleichen ist es bisher nicht gelungen, ein abnormes, d. h. ein in seiner Entwicklung gestörtes Ei, das sich extrauterin einbettet, nachzuweisen.

3. Die Theorie, nach der das Ei bis zur Nidation eine wesentliche Größenzunahme erfahren soll — es wird an bei der Ovulation haftenbleibende Discus-oophorus-Zellen gedacht — muß als unwahrscheinlich betrachtet werden.

II. Das pathologische Verhalten des Fortleitungsapparates läuft darauf hinaus: Das Ei kann den Weg bis zum Uterus nicht vollenden, es wird vorher implantationsfähig.

1. Die Insuffizienz des normalen Transportmechanismus.

a) Sie findet sich bei einer mangelhaften und fehlerhaften „Prima formatio" im Sinne von Aplasie und Hypoplasie. Hierbei ist entscheidend die Insuffizienz der Tubenmuskulatur, durch die eine mangelhafte Fortbewegung des Eies in der Tube erfolgt (v. Mikulicz-Radecki, Kok). Unterstützend in diesem Sinne wirkt unregelmäßiges oder fehlendes Flimmerepithel (Hoehne). Das Ei wird schlecht weiterbefördert, bleibt in einem flimmerlosen Bezirk liegen und nistet sich an dieser Stelle ein. Erklärlich ist auch, daß eine motorisch insuffiziente Tube bei der Ovulation ihre Fimbrien nicht auf das Ovar zur direkten Eiaufsaugung bringen kann (Eiabnahme nach Caffier), und so das Ei im Bereich des Ovar liegen bleibt oder in die Bauchhöhle gelangt und sich hier festsetzt.

b) Die Auskleidung der Tube mit Uterusschleimhaut (Endometriose), entweder vollständig oder nur in einzelnen Tubenabschnitten, bedingt, daß das Ei bereits hier normalen Haftboden antrifft, von dem chemotaktische Reize ausgehen sollen (s. St. 26).

c) Ist die Muskulatur, besonders durch Entzündung, geschädigt, so leidet wieder die Kontraktionsfähigkeit der Tube.

2. Mechanische Hindernisse in der Transportbahn. Sie werden häufig durch Entzündungen hervorgerufen. Eine Salpingitis wird als wichtigster aetiologischer Faktor der Tubargravidität angesehen. So wird von Kratzeisen bei 30 Operationspräparaten von Tubargraviditäten in 90% der Fälle „chronische bis subchronische Entzündungserscheinungen der Tubenwand" gefunden. Nach Stoeckel und Hoehne ist die wichtigste Entzündung die Gonorrhoe. In zahlreichen Untersuchungen bestätigen dies Rübsamen, Schmidthals und Festa (Italien). Eine Reihe von Autoren sind allerdings anderer Ansicht, so z. B. Vozza (Italien). Erst in zweiter Linie folgen die Appendicitis und der fieberhafte Abort. Einen noch geringeren Anteil hat die Tuberkulose

Die Entstehung der mechanischen Hindernisse auf entzündlicher Grundlage kommt so zustande:

a) Die entzündlich geschwellte und verdickte Tubenmucosa kann das Lumen verschließen, oder die einzelnen Falten verkleben miteinander und bilden blindsackartige Hohlräume und maschenförmige Netze, in denen sich das Ei verfängt.

b) Durch lymphogene Abszesse der Tubenmuskulatur, die in das Lumen durchgebrochen sind und von hier aus epithelialisiert wurden, entstehen intramuskuläre Gänge. Diese bilden für das Ei, falls es hineingewimpert wird, eine Sackgasse, aus der es nicht heraus kann.

Auch nichtentzündliche Ursachen bilden eine Reihe von mechanischen Hindernissen:

a) Weite Drüsengänge, wie sie bei der Adenomyosis angetroffen werden, können Sackgassen bilden. Dies ist der Fall bei der Divertikel-Implantation nach Pankow.

b) Eine Abknickung der Tube, hervorgerufen durch adhaerente Peritonealfalten (Hirsch), durch eine Parovarialcyste (Lehmann) oder durch kleine Fundusmyome, ist für das Ei auf seiner Wanderung zum Uterus ein Hindernis.

c) Die innere Ueberwanderung des Eies, von Wagner beschrieben, wird von anderen Autoren nicht für möglich gehalten. Hierbei soll das Ei von der einen Tube quer durch den Fundus uteri in die andere Tube gelangen.

d) Die äußere Ueberwanderung — es sind einige Fälle von Sippel und Falk beobachtet — kommt zustande, indem das Ei auf dem Wege der Bauchhöhle in das andere Tubenostium gelangt. Nachgewiesen an gekreuztem Sitz von Corpus-luteum und tubarem Fruchtsack; ebenfalls wurden Graviditäten im geschlossenen Nebenhorn beobachtet, die sich nur durch äußere Ueberwanderung erklären lassen.

e) Bei Ovarialtumoren kann die Tube in die Länge gezogen sein, so daß das Ei, ähnlich wie bei den Ueberwanderungen vor Beendigung seines Weges zum Uterus nidationsfähig wird.

II.

Pathologische Anatomie.

Erfolgt die Implantation des Eies extrauterin, so ist die Einwirkung einer solchen Gravidität auf den Gesamtorganismus genau die gleiche wie bei einer normalen intrauterinen Gravidität. Der Uterus wird, bei fortschreitendem Wachstum durch die Muskelhypertrophie größer, durch die Hyperämie weicher und sukkulenter; die Schleimhaut wandelt sich in Decidua um. Diese unterscheidet sich — nach Stoeckel und Brakemann — jedoch etwas von der Decidua bei uteriner Nidation. Die Drüsen sind in der Anzahl vermindert und weisen keine ausgesprochene Sägeform auf. Das cytogene Stroma ist vermehrt, und das Glykogen ist vermindert. Andere Autoren sind ebenfalls dieser Ansicht. O. Frankl weist darauf hin, daß die Uterusschleimhaut nicht in allen Fällen echte deciduale Reaktion zeigt. Es finden sich bisweilen keine Anzeichen einer erfolgten Ausstoßung von Deciduafetzen. Bile stellt sogar fest, daß die Decidua uterina überhaupt völlig fehlen kann. Im Gegensatz zu diesen Auffassungen steht die von anderen Autoren, die der Ansicht sind, daß die Decidua in beiden Fällen übereinstimmt. Novak und Lauran Darner stellten in 21 Fällen eine Uebereinstimmung der normalen uterinen Decidua und der Decidua fest, die sich bei ektopischem Eisitz im Uterus entwickelt.

Neben dieser Decidua uterina bei extrauterinem Eisitz bildet sich eine ektopische Decidua aus. Sie beruht auf einer decidualen Reaktion der Bindegewebs- und Muskelzellen, hervorgerufen durch den Einfluß des Corpus-luteum Hormons sowie durch andere hormonale Stoffe, die vom Ei ausgehen. Diese ektopische Decidua findet sich, meist in Form einzelner Nester, in der graviden Tube und der anderseitigen, nicht graviden Tube, in den Falten der Cervix-Mucosa, auf der Portio. Es wird direkt von einer Gesetzmäßigkeit des Auftretens decidualer Umwandlung im Peritoneum, im Netz und in den Beckenlymphdrüsen gesprochen. Schmorl bezeichnet dies als „physiologische deciduale Schwangerschaftsreaktion des Peritoneum und der Ovarien".

Die Bildung der ektopischen Decidua erfolgt nur dann, wenn ein Bereitschaftszustand der betreffenden Zellgebiete vorhanden ist. Nach R. Meyer wird dieser häufig durch vorausgegangene entzündliche Veränderungen in einem Teil der Fälle geschaffen (Salpingitis isthmica et interstitialis nodosa). Ausgeprägter ist die Deciduabildung bei Endometriose (heterotope Uterusmuscosa).

In den jüngsten Stadien einer Gravidität ist eine typische Decidua noch nicht vorhanden. Infolgedessen kann bei frühzeitiger Unterbrechung einer Extrauterin-Gravidität auch kein Deciduasack in toto ausgestoßen werden. Die Eliminierung der Funktionsschicht geschieht, oft unbeobachtet, in einzelnen Stückchen. Erst bei Unter-

brechung weiter fortschreitender Extrauterin-Graviditäten wird ein Deciduasack ausgestoßen.

Der regelwidrige Haftboden besteht, wenn man die Tubenschwangerschaften betrachtet, aus Muskulatur und Bindegewebe. In diesem Eibett wird in der Regel eine echte Decidua nicht gebildet, zum Unterschied von einer Nebenhorn-Gravidität, wo die Uterus-Mucosa zwar atrophisch ist, aber doch echte Decidua bildet. Die Implantation z. B. in der Tube geht so vor sich: es erfolgt die Invasion fötaler Zellen, der Eiboden wird fibrinoid verändert, Nekrosen treten auf. Der Trophoblast arrodiert die Gefäßwände und die Chorionzotten dringen in die Venenlumina ein; die Invasion fötaler Zellen geht immer tiefer, bis die Serosa erreicht ist.

III.

Ausgang.

In den ersten Monaten wird in den meisten Fällen die Eikapsel verletzt. Es wirken in dieser Hinsicht einmal die oben beschriebene arrosive Zerstörung durch die Chorionzotten und zum anderen die mechanische Dehnung im Laufe des Eiwachstums zusammen. Es werden zwei völlig voneinander verschiedene Ausgänge beobachtet:

1. Die Perforation nach innen in das Tubenlumen, der tubare Abort oder der innere Kapselbruch. Das Ei wandert durch die Tube in die Bauchhöhle zurück. Nur bei einer interstitiellen Gravidität, wenn das Ei nahe dem Uterus und auch zum Teil in der Uterusmuskulatur selbst implantiert ist, kann ausnahmsweise der Abort intrauterin erfolgen (vgl. interstitielle Gr.). Der tubare Abort ist der typische Ausgang der Graviditas tubaria ampullaris.

2. Die Perforation nach außen, die Tubenruptur oder der äußere Kapselbruch. Die auftretende innere Blutung ist bedingt durch die Loslösung der Zotten aus dem Eibett sowie durch die Arrosion der Spermatica-Gefäße. Die Tubenruptur ist der typische Ausgang der Graviditas tubaria isthmica et interstitialis.

Tubenruptur und Tubenabort können sich auch kombinieren: eine abortierende Tube kann rupturieren, und eine Spätruptur kann einem abgelaufenem Tubenabort folgen, wobei Zotten zurückbleiben und weiterwachsen, schließlich die Tubenwand zerstören.

Haben sich die Zotten aus dem Eiboden herausgelöst, dann stirbt der Föt ab. Bleibt dagegen ein Teil der Zotten haften, so kann sich in ganz seltenen Fällen, falls der Föt die Bauchhöhle erreicht (entweder durch die Perforationsstelle oder durch das abdominale Tubenostium) noch eine sekundäre Abdominalgravidität entwickeln. Die Tubenwand ist hierbei nicht plötzlich rupturiert, sondern langsam usuriert. Einen derartigen Fall beschreibt Ichenhäuser, allerdings bei ursprünglich uteriner Gravidität. Eine durch einen Kaiser-

schnitt gesetzte Fundusnarbe wich auseinander und ein Teil der Placenta drang in die hintere Bauchwand ein. Hoehne schlägt eine bessere Bezeichnung der sekundären Abdominal-Gravidität vor: Graviditas tubaria mit extramembranöser (extrachorialer) Fruchtentwicklung in der freien Bauchhöhle.

Der Foet stirbt auch in diesen Fällen meist ab. Die tote Frucht kann in Mumifikation übergehen, sie kann verkalken oder es bleibt nur das Skelett übrig (Skelettierung). Durch bakterielle Infektion kann sich Vereiterung und Verjauchung anschließen.

Daneben sind auch Spontanheilungen beobachtet worden — soweit hier überhaupt von Heilung gesprochen werden kann. Nürnberger und Schiffmann beobachteten diesen Ausgang. Sie fanden ihn zufällig bei Laparatomien oder bei der Sektion als Nebenbefund: es handelte sich um jüngere Entwicklungsstadien, bei denen es durch Arrosion arterieller Gefäße zu einer größeren Blutung in das Eibett gekommen war. Das Ei wurde vom Haftboden losgerissen und zerstört. Es blieb in dem koagulierenden Blute des nicht rupturierten Eibettes liegen. Das Fruchtkapselhämatom wurde resorbiert und organisiert.

B.

Die interstitielle Gravidität.

I.

Definition und Häufigkeit.

Die interstitielle Gravidität ist eine Unterform der Extrauterin-Gravidität, insbesondere eine der Tubargraviditäten. Es kommt hierbei zur Implantation und Entwicklung des Eies in der Pars interstitialis tubae. Dieser Tubenabschnitt verläuft in der Uteruswand. Alle Uteruswandgraviditäten werden als intramurale bezeichnet; mithin ist auch die interstitielle Schwangerschaft der intramuralen hinzuzurechnen, jedoch ist letztere nicht gleichbedeutend mit ihr. Denn eine Uterusgravidität kann auch z. B. in der Vorderwand des Uterus lokalisiert sein, ohne in diesem Falle irgendwie mit der Tube in Berührung zu kommen. Daraus folgert, daß der Begriff „intramural" übergeordnet ist, und die interstitielle Gravidität nur eine Unterform der intramuralen ist. Dieser Unterschied wird häufig übersehen, und die beiden Begriffe in ihrer Bedeutung synonym verwandt.

Die Zahlen der bisher beobachteten interstitiellen Graviditäten schwanken. Die im Jahre 1925 von Littauer zusammengestellten 215 Fälle werden von anderen Autoren — nach kritischer Prüfung — nicht restlos anerkannt. Hoehne ist der Meinung, daß nur etwa die Hälfte der oben genannten Anzahl sich als wirkliche inter-

stitielle Graviditäten herausgestellt haben. Frankl bezifferte 1935 alle bis dahin beobachteten interstitiellen Schwangerschaften auf 394. Seither sind wieder eine Anzahl neuer Fälle hinzugekommen. Berücksichtigt man dabei, daß die ersten Fälle bereits im Anfang des vorigen Jahrhunderts (Schmitt 1801, Mayer 1825) beobachtet wurden, so muß die interstitielle Gravidität als sehr selten bezeichnet werden. Ihr Anteil vom Hundert aller Extrauterin-Graviditäten wird von den einzelnen Autoren verschieden hoch angegeben:

O. Frankl		2,03%
Kagami (Japan)		1,65%
Werth	unter	1,00%

Beim Vergleich der einzelnen Prozentzahlen muß berücksichtigt werden, daß die zu Grunde gelegte Anzahl der Fälle bei jedem Autor verschieden war, und eine prozentuale Berechnung bei nur wenigen Beobachtungen nie der Wirklichkeit entsprechen kann. Aus diesen Gründen wird heute allgemein die interstitielle Gravidität mit etwa 1% angegeben.

II.

Eigener Fall.

1. Klinischer Verlauf.

Anamnese: Frau A. K., 38 Jahre. Menarche mit 16 Jahren, Menstruation regelmäßig alle 28 Tage von 3—4tägiger Dauer. Stets gesund gewesen. 1922 erste Geburt (Zange), 1923 Abort, 1926 und 1933 zwei weitere (normale) Geburten. Wochenbetten normal. — Nach der ersten Geburt stellte sich eine teilweise incontinentia alvi ein, die sich nach den zwei weiteren Geburten verstärkte. Aus diesem Grunde suchte die Patientin am 25. 4. 1938 die Universitäts-Frauenklinik Berlin auf. Die Untersuchung ergab einen alten Dammriß III. Grades mit völliger Inkontinenz. Die vorgenommene Dammplastik brachte einen vollen Erfolg. Pat. wurde am 28. 5. 1938 wieder entlassen.

Am 3. 10. 1938 erfolgt die Wiederaufnahme. Pat. wurde in einem stark anämischen Zustand eingeliefert und gab Zwerchfellschmerzen an. Die Diagnose wurde auf Extrauterin-Gravidität gestellt; Pat. gab als ersten Tag der letzten Menstruation den 4. 8. 1938 an. Ein sicherer Befund konnte auch durch eine Tastung in Narkose nicht erhoben werden. Eine Probepunktion ergab Blut. Sofortige Operation. Salpingektomie sin. in großer Keilexcision aus dem Uterus. Nach der Laparatomie wurde festgestellt, daß sich in der Bauchhöhle große Mengen Blut fanden, teils in flüssiger Form, teils in Klumpen koaguliert. Nach Austupfen, soweit es in der Eile möglich war, zeigte sich, daß die Extrauterin-Gravidität eine interstitielle der linken Tube war. Es wurde die oben beschriebene Operation

vorgenommen. Die Heilung verlief komplikationslos, die Wunde schloß sich p. p. und die Pat. wurde am 18. 10. 1938 beschwerdefrei entlassen.

2. Pathologische Anatomie des Operationspräparates.

Schematische Darstellung der beobachteten interstitiellen Gravidität.

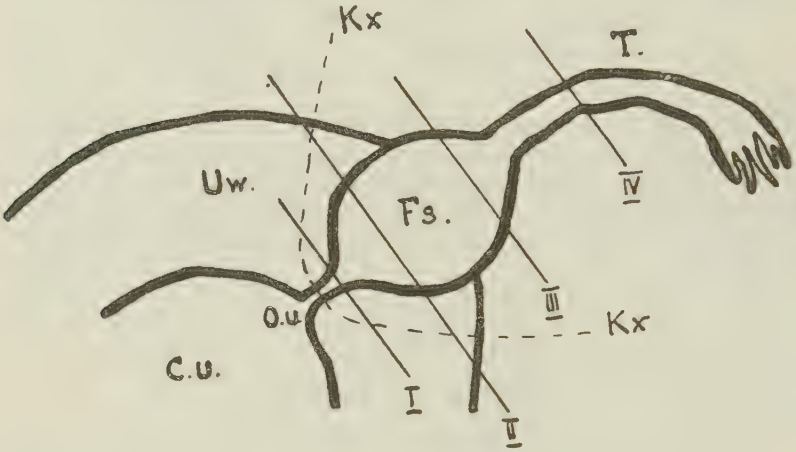

C. u. = Cavum uteri.
Fs = Intramuraler Fruchtsack mit Hämatom.
Kx = Keilexcisions-Schnitt.
O. u. = Orificium uterinum tubae
T = Tube
Uw. = Uteruswand
I—IV = Schnittführung zur Herstellung der histologischen Präparate.

Makroskopische Beschreibung: Es liegt ein auf Pflaumendicke aufgetriebener Teil der Tube vor, der zum größeren Teil aus dem am weitesten uterinwärts gelegenen interstitiellen Abschnitt der Tube und zum kleineren Teil aus dem erweiterten isthmischen Teil der Tube besteht. An einer Seite findet sich Uterus-Muskulatur. Die Wand der Tube — wegen des geschrumpften Zustandes des Präparates ist es nicht sicher festzustellen, ob es die hintere ist — zeigt eine Perforationsöffnung. Am lateralen Tubenabschnitt finden sich Adhäsionsmembranen. Das abdominale Tubenostium ist offen. Siehe schematische Darstellung.

Histologie: Im folgenden soll eine histologische Beschreibung der Präparate gegeben werden. In der Literatur finden sich — von ganz wenigen Ausnahmen abgesehen — gar keine oder nur sehr spärliche Angaben in dieser Hinsicht. Weiter fehlen in vielen Fällen

Abbildungen, so daß eine Nachprüfung und kritische Verwertung aufgestellter Behauptungen nicht möglich ist. So muß auch in dieser Arbeit z. B. bei der Wiedergabe der Fälle von interstitieller Gravidität auf dem Boden einer Endometriose auf eine kritische Betrachtung verzichtet werden.

Es wurde vom Präparat an vier Stellen Material zur mikroskopischen Untersuchung entnommen:

I. Schnitt durch das mediale Drittel der Pars uterina, noch medial vom Fruchtsack.
II. Schnitt durch das mittlere Drittel der Pars uterina, bereits im Fruchtsack.
III. Schnitt durch das laterale Drittel der Pars uterina, noch im Fruchtsack.
IV. Schnitt durch den Isthmus tabae, außerhalb (lateral) des Fruchtsackes.

Histologisches Präparat.



D = Schleimhaut mit decidual umgewandeltem Stroma.
E = Einschichtiges Epithel mit darunter liegenden kleinen Drüsen.
M = Muskulatur der Uteruswand.
Stroma und Muskulatur sind gleichmäßig entzündlich infiltriert.

Beschreibung der einzelnen Schnitte.

(Vgl. schematische Darstellung und die histologische Abbildung.)

Präparat I: Innerhalb der Uterus-Muskulatur findet sich die von konzentrisch geschichteten, bündelglatten Muskelfasern um-

gebene Tube. Die Tubenschleimhaut besteht aus einem niedrigen, einschichtigen Epithel; das darunter liegende Bindegewebe besteht aus großen decidualen Zellen mit großen blasigen Kernen. Diese Zellen sind den decidual umgewandelten Zellen des Endometrium corporis weitgehendst ähnlich. Das deziduale Stroma zeigt eine diffuse Infiltration mit Leucocyten und Lymphocyten. Ebenfalls ist die Muskulatur stellenweise entzündlich infiltriert.

Präparat II: Weiter ampullär schließt sich an diesen Tubenteil eine innerhalb der musculären Uteruswand liegende Höhle an. Diese schon makroskopisch beschriebene Höhle ist ausgefüllt von Blut. In diesem finden sich massenhaft Zotten, deren bindegewebiges Stroma hyalin degeneriert ist und deren Epithelbelag nur noch stellenweise als einschichtiges, zum Teil auch zweischichtiges Epithel erkennbar ist. Die Zotten sind in der Peripherie verhältnismäßig gut erhalten; die in der Mitte des Blutkoagulum liegenden sind dagegen nur noch als Schatten erkennbar. Besonders gut sind die Zotten erhalten, die sich unmittelbar im Zusammenhang mit der Uterusmuskulatur befinden. Von diesen Zotten geht eine lebhafte Einwanderung von großen Zellen mit klumpigem Kern, die als Chorionzellen anzusehen sind, in die Muskulatur aus. Eine Schleimhaut ist an der Wand dieser Höhle nirgends festzustellen. Die Muskulatur ist in den inneren Schichten herdförmig mit Entzündungszellen infiltriert.

Präparat III: Weiter peripher liegt die Eihöhle nicht mehr intramural. Sie wird hier nur noch von einer dünnen Schicht glatter Muskulatur umgeben. Das Hämatom mit den Zotten ist ebenso wie in Präparat II vorhanden, und auch sonst unterscheiden sich die beiden Präparate nicht wesentlich.

Teile des Föten waren in diesen drei Schnitten nicht vorhanden.

Präparat IV: Die Tubenschleimhaut zeigt im Isthmus tubae nach der Ampulle zu einen normalen histologischen Aufbau. Es ist weder eine deciduale Reaktion noch eine entzündliche Infiltration festzustellen.

Diagnose: Interstitielle Gravidität, rupturiert, mens II—III.

III.

Pathologische Anatomie der interstitiellen Gravidität.

1. Normale Anatomie der Pars intramuralis tubae.

Die Graviditas interstitialis tubae ist gekennzeichnet durch die Implantation des Eies in der Pars intramuralis s. interstitialis tubae. Dieser Tubenabschnitt verläuft in der Uteruswand. Nach genauen Messungen gibt Hoehne folgende Maße an:

Länge: 1 cm; Lichtungsweite: 0,8—1,0 mm. Ein Lumen unter 0,7 mm wird als Hypoplasie und Atrophie angesehen; ein solches von 0,8 mm als Grenzwert betrachtet.

Die Mucosa ist im interstitiellen Teil, dem engsten Abschnitt der Tube, fast glatt. Die Flimmerung kann vollständig fehlen im geschlechtsreifen Alter der Frau. Selbst bei sonst völlig normaler Tube konnte Hoehne dies feststellen. Häufig findet sich nur stellenweise Flimmerepithel. Die Grenze zwischen Tubenmucosa und Uterus-Mucosa ist nicht scharf; die Schleimhaut des Uterus kann weit in den interstitiellen Tubenabschnitt hineinwachsen wie in jüngster Zeit besonders wieder Philipp betonte. Dieser Schleimhautkampf kann im Prinzip verglichen werden mit dem zwischen den Plattenepithelien der Portio und den Zylinderepithelien der Cervix.

Ueber den Verlauf der Pars interstitialis ist zu sagen, daß die Anschauungen hierüber auseinandergehen. Nach Henle verläuft der intramurale Abschnitt in einem flachem, nach oben konvexen Bogen unter gleichzeitiger Annäherung an die hintere Fundusfläche durch die Uteruswand. Hermstein und Neustadt untersuchten 15 Tuben und kamen zu folgendem Ergebnis: Zum Teil macht die Pars uterina scharfe Windungen in verschiedenen Ebenen und Knickungen an einzelnen Stellen. Zum Teil aber strebte die Tube auf dem kürzesten Wege zum Cavum uteri, als gerades Rohr ohne Schlängelung und Windung. Dieser Verlauf wird als Hypoplasie oder auch als Folge einer Erschlaffung der Uteruswand gedeutet. Beide Tuben haben stets den gleichen Verlauf.

2. *Pathologie der interstitiellen Eiansiedlung.*

Entsprechend der variablen Beschaffenheit der Pars uterina ergeben sich bei der Eiansiedlung ganz verschiedene Befunde hinsichtlich der Eilokalisation und des Schicksals des implantierten Eies. Folgende prinzipielle Unterschiede sind zu beachten: Es wechselt die Konfiguration des Fruchtsackes

a) mit der verschiedenen Nidation des Eies in den einzelnen Abschnitten der Pars uterina. Hoehne unterscheidet drei Formen:

1. Die Implantation erfolgt im lateralen, an die Pars isthmica tubae angrenzenden Drittel der Pars uterina; = interstitiell-isthmische Form.
2. Die Implantation erfolgt im mittleren Drittel = interstitielle Form im engeren Sinne;
3. Die Implantation erfolgt im medialen, dem Cavum uteri benachbarten Drittel der Pars uterina tubae, = interstitiell-uterine Form.

b) mit der durch die Nidation betroffenen Wand in den einzelnen obigen Formen.

c) mit der Wachstumsrichtung nach erfolgter Implantation.

Glaesmer stellt hier folgende Typen auf:

1. Das Ei entwickelt sich in die Muskulatur des Fundus uteri hinein;

2. Die Entwicklung erfolgt in die Uterus-Seitenwand;
3. Das Ei wächst in die Pars isthmica tubae hinein.

Die Wachstumsrichtung wird bestimmt durch den aggressiv tätigen Eipol und durch das an Größe zunehmende Ei, welches nach dem Ort des geringsten Widerstandes drängt.

Der Sitz des Fruchtsackes, seine Größe und die Wachstumsrichtung gestalten das makroskopische Bild von Uterus, Tube und Haftapparat verschieden. Es werden eine Reihe von Zeichen angegeben, die sich dieses wechselnde Verhalten zunutze machen und bei der Diagnosestellung verwandt werden.

a) Das Ligamentum rotundum zeigt folgende Abweichungen:

Kußmaul sagt, daß das runde Mutterband in den meisten Fällen aus der lateralen Seite oder von der vorderen Fläche des Fruchtsackes hervorgeht; seltener entspringt es von der medialen Fläche.

Bouay gibt folgendes Verhalten an:

1. Bei der uterinen Form geht das Ligamentum rotundum lateral vom Fruchtsack ab;
2. Bei der eigentlichen interstitiellen Form erfolgt der Abgang oberhalb und nach außen vom Fruchtsack.
3. Bei der isthmischen Form erfolgt der Abgang medial vom Fruchtsack.

b) Baart de la Faille beschreibt die Verbindung zwischen Uterus und Fruchtsack. Dieser sitzt dem Uterus breitbasig auf; besteht zwischen beiden ein Stiel, so handelt es sich nicht um eine echte interstitielle Gravidität. Hoehne macht die Einschränkung, daß eine seichte Furche zwischen Uterus und Fruchtsack dagegen vorkommen kann.

c) Auf die Steilstellung des Uterusfundus verweisen Ruge-Simon. Sie kommt dadurch zustande, daß der eine intramurale Tubenabschnitt durch die in ihm sich entwickelnde Frucht die umschließende Wand des Fundusteiles in die Höhe drängt. Der übrige Fundusabschnitt, welcher nicht dem schwangeren Teil der Tube entspricht, bleibt in der Entwicklung zurück.

Glaesmer hat nachgewiesen, daß dieses Zeichen wohl vorkommen kann, aber meist fehlt.

d) Douay gibt als wertvolles Zeichen den asymmetrischen Abgang der Adnexe: der mediale Teil des schwangeren Eileiters erscheint stärker in die Höhe gezogen, weil der Abgang der graviden Tube außen an der unteren Fläche des Fruchtsackes höher erfolgt als der Ursprung des runden Mutterbandes. Die Lage des Ovar wird dabei nicht verändert.

e) Poppel betont, daß in der Tube keine Decidua gebildet wird. Dieses Zeichen sei das wichtigste differentialdiagnostische Zeichen zwischen interstitieller Gravidität und einer solchen in einem

rudimentären Uterushorn, wo sich echte Decidua bildet. In den Fällen, in denen die interstitielle Gravidität auf dem Boden einer Endometriose entstanden ist, werden wir selbstverständlich Deciduabildung antreffen.

3. Ausgang.

Der typische Ausgang der interstitiellen Gravidität ist der äußere Fruchtkapsellaufbruch, die Tubenruptur. Sie tritt umso früher ein, je dünner die deckende Uteruswandschicht ist. Nach H o e h n e tritt die Ruptur dann sehr frühzeitig auf, wenn die Einbettung im lateralen Drittel der Pars intramuralis stattfand und das Ei in die obere oder hintere Tubenwand eingewachsen ist. Hier ist die Uteruswand sehr dünn, und so rupturiert in der Mehrzahl der Fälle die hintere Wand, seltener die vordere. Dagegen bleibt die Gravidität länger erhalten, wenn sich das Ei in den Fundus hinein entwickelt, oder die Implantation in die untere Wand des Tubenrohres erfolgte und die Wachstumrichtung gegen die Seitenwand des Uterus gerichtet ist. Es erfolgt aber auch in diesen Fällen später noch die Ruptur.

Ganz vereinzelt endet die Gravidität mit dem inneren Fruchtkapselaufbruch, dem Tubenabort. Er bewirkt eine Kommunikation der Eihöhle mit dem Uteruscavum. Die Gravidität ist dann allerdings weiter vorgerückt oder gar bis zum Ende ausgetragen. Eine Weiterentwicklung der Frucht bis zur Lebensfähigkeit besteht nur dann, wenn nach Ruptur oder Abort eine genügend große Fläche der Placenta haften bleibt. So beschreibt H e y n einen Fall, der erst im neunten Monat rupturierte. Der Embryo trat in die Bauchhöhle aus; der Fruchtsack vereiterte sekundär. Das muskulöse Septum zwischen Cavum uteri und Eibett ist verschieden stark. Maßgebend sind der Implantationsort, die Eiwachstumsrichtung und das Alter des Eies. Das Septum kann mehrere Zentimeter dick, aber auch papierdünn sein. Es kann völlig auseinanderweichen oder auch gesprengt werden. Dann berührt das im intramuralen Fruchtsacke befindliche Ei unmittelbar die Außenfläche, in diesem Falle die Basis der dicken Decidua uterina; oder es durchwächst das Septum mit einzelnen Zotten, die dann frei in die Uteruslichtung hineinragen. W e i n b r e n n e r sah dies, wie die Zottenbüschel bis in die Decidua uterina vordrangen.

Früher wurde angenommen, daß das Ei bei weit vorgeschrittenen Fällen durch eine Septum-Rißöffnung mit unregelmäßig zackigen Rändern in das Uterus-Cavum hineinwachsen und schließlich regulär geboren werden könnte. Im allgemeinen wird diese Anschauung nicht mehr vertreten. Anders liegen aber die Verhältnisse, wenn sich heterotope Uterusmucosa in der Pars interstitialis findet. Dann kann der Fall eintreten, daß die Implantation nicht tief bis in die Muskulatur erfolgt, sondern auf die für die Nidation ausreichende

Schleimhaut beschränkt bleibt. Die hypertrophierte und aufgelockerte Muskelwand gibt nach, es entwickelt sich ein Fruchtsack, der allmählich den Trichter des Cavum uteri in das Wachstum miteinbezieht. So ist der Abort bei wirklich interstitieller Gravidität durch das Ostium uterinum tubae in den Uterus hinein als ein dem Tubaraort analoger Prozeß denkbar. Es sind nur wenig Fälle beschrieben: Kiehne teilt einen solchen uterinen Abort mit. In dem Fall konnte aber der Fruchtsack nicht eingehend untersucht werden. Hoehne betrachtet diesen Fall als Uterus-Trichtergravidität in einem Uterus arcuatus. Auch Kosminski glaubt, einen uterinen Abort beobachtet zu haben. Doch ist auch dieser Fall nicht restlos geklärt. Man wird gut tun, diesen uterinen Abort nicht als häufigen und normalen Ausgang der interstitiellen Gravidität zu betrachten. Die Beobachtungen, die in dieser Hinsicht gemacht wurden, sind in der Zahl zu gering und auch nicht vollkommen beschrieben. Die meisten Autoren lehnen daher den uterinen Abort ab.

4. Differential-Diagnose und Therapie.

Die anatomische Differentialdiagnose der interstitiellen Gravidität von anderen Graviditäten ist recht schwierig, besonders rein makroskopisch. Es kommen in Frage:

a) eine isthmische Tubar-Gravidität mit tiefem Hineinwachsen des Eies in das Myometrium uteri;
b) eine Uterus-Trichtergravidität mit Placenta increta;
c) eine Gravidität im rudimentären Horn eines Uterus bicornis;
d) eine intramurale, nicht in der Pars interstitialis lokalisierte Uteringravidität.

Die richtige klinische Diagnose wird nur selten ante operationem wirklich exakt gestellt werden können. Hoehne ist der Ansicht, daß sie stets ein Zufallstreffer bleibt. Meist wird angenommen:

a) ein subseröses oder intramurales Myom;
b) eine intrauterine Gravidität mit stielgedrehtem Ovarialtumor;
c) ein stielgedrehtes Cystom des Ovar;
d) der als Tumor fühlbare Fruchtsack wird auch verwechselt mit der bei intrauteriner Gravidität vorhandenen Piskacekschen Ausladung.

Eine erfolgreiche Therapie kann nur in operativer Eröffnung des Abdomens bestehen. Die Laparatomie muß sofort vorgenommen werden, denn die innere Blutung — hervorgerufen durch die Loslösung der Zotten aus dem Eibett sowie durch die Verletzung von Aesten der Arteria spermatica bei der Ruptur — erfordert einen sofortigen Eingriff zur Versorgung der Gefäße, um eine Verblutung zu vermeiden.

Die Größe des operativen Eingriffs hat sich danach zu richten, in welchem Maße die Uteruswand von der Implantation betroffen

ist. Liegt das Eibett mehr in den lateralen Partien der Pars interstitialis, kann der Uterus erhalten bleiben; es wird lediglich die Keilexcision des interstitiellen Fruchtsackes vorgenommen. Dagegen muß der Uterus in seiner Eigenschaft als Tragorgan geopfert werden, wenn die Nidation im medialen, besonders aber direkt im Bereich des Ostium uterinum tubae erfolgt ist.

IV.

Aetiologie der interstitiellen Gravidität.

Die Ursachen der interstitiellen Nidation decken sich mit denen der allgemeinen Extrauterin-Gravidität. Die Verbildungen der Pars intramuralis tubae (Hypoplasie, Aplasie und muskuläre Insuffizienz) seien noch einmal genannt. Die Hindernisse in der Eileitungsbahn sind auch hier teils entzündlicher Genese, teils gerade in diesem Tubenabschnitt besonderer Art. Die enge Nachbarschaft mit dem Cavum uteri und der Uterus-Mucosa bedingt, daß die Adenomyosis der Tubenwinkel sowie die Endometriose der Tube eine große Bedeutung als aetiologisches Moment der Gravidität interstitialis erlangt haben.

Adenomyose und Endometriose.

1. Definition.

Die Begriffe „Endometriose" und „Adenomyosis" werden in der Literatur vielfach in gleicher Bedeutung gebraucht. Dies ist nicht gerechtfertigt, da das pathologisch-anatomische Substrat in beiden Fällen wohl Gemeinsames, doch auch grundlegende Unterschiede aufweist. Philipp definiert die beiden Ausdrücke folgendermaßen:

Endometriose = Auftreten von Endometrium (Uterusschleimhaut), z. B. in der Tube, in Operationsnarben, im Peritoneum. Die ektopische Schleimhaut durchsetzt nirgends die Muskulatur.

Adenomyosis = Die ektopische Uterusschleimhaut wird der Ausgangspunkt einer endometrioiden Durchsetzung der Muskulatur, die dann ihrerseits auf den formativen Reiz der Epithelwucherung mit einer Hyperplasie und Hypertrophie reagiert. Sie tritt oft auf in der Form der sog. Tubenwinkel-Adenomyose.

Diese scharfe Grenze wird nicht immer eingehalten. Unter „Tubenadenomyosis" wird allgemein die Anwesenheit von Uterusschleimhaut statt Tubenschleimhaut mit und ohne Tiefenwachstum verstanden.

2. Vorkommen und Entstehung nach älterer Anschauung.

Die Meinungen über die Entstehung der Endometriosen gehen auseinander. Eine Uebereinstimmung wurde nur bei der Endometriose

in Laparatomienarben erzielt. Nach Haselhorst entstehen sie durch kontinuierliche Wucherung der Uterusschleimhaut. Der Seidenfaden, durch den Fundus uteri gelegt, ruft ein Adenomyosis der Uteruswand hervor, die sich wuchernd in die Umgebung erstreckt. Da die Mehrzahl der Endometriosen aber weit im Bauchraum (Cavum Douglasi, Uterus, Ovar) verstreut sind, kann diese Entstehungsweise hier nicht in Betracht kommen. Es entwickelten sich nun die verschiedensten Theorien; sie konnten aber alle keine befriedigende Erklärung herbeführen.

1. Die älteste Theorie ist die von v. Recklinghausen, der annahm, daß von Tubenwinkel-Adenomyomen die Adenomyosis ausgehe. Die Adenomyome im Tubenwinkel leitete er von Resten des Wolffschen Körpers ab. Nach Philipp trifft diese Annahme für die Mehrzahl der Fälle nicht zu.

2. Halban glaubte an eine lymphogene Verschleppung von uterinen Wanderdrüsen. Anhaltspunkte für diese Annahme war ein mehrfaches Auffinden von drüsenreichen Einschlüssen in den Inguinal- und Beckenlymphknoten. Heute herrscht die Ansicht vor, daß endometrioides Gewebe nur durch Einbruch von außen in einen Lymphknoten gelangen kann.

3. Sampson versuchte die Entstehung der Endometriose rein mechanisch zu erklären. Er nahm eine Implantation von endometrioidem Gewebe durch retrograde Menstruation an. Myome, Retroflexio uteri und andere pathologische Zustände sollten bewirken, daß die Schleimhautpartikel während der Menstruation einen falschen Weg nehmen und in die Bauchhöhle gelangen. Zunächst erreichen sie das Ovar, wo es durch Anwachsen und Tiefenwucherung zur Bildung von Teercysten kommt. Diese können platzen und dadurch zu weiterer Aussaat führen. — Es hat sich herausgestellt, daß die von Sampson angenommene Lebensfähigkeit der menstruell abgestoßenen Schleimhaut nicht richtig ist. Die sonstigen Annahmen seiner Theorie treffen zu, insbesondere, daß bei Endometriose das abdominale Tubenostium offen ist. Philipp konnte dies in 284 von insgesamt 293 Fällen bestätigen.

Weiter ist aus der Verschleppung von Schleimhautpartikeln in die Tube, wie sie nach Pertubation oder Curettage beobachtet wurden, zu schließen, daß das Lumen der Pars intramuralis als engste Stelle der Tube für Endometrium-Stückchen durchgängig ist. Für die extraperitonealen Endometrioseherde, die Sampson selbst nicht mit seiner Theorie erklären konnte, nahm er eine hämatogene Verschleppung an. Diese wurde bis heute abgelehnt. Huber und Philipp ist es gelungen, den Nachweis der hämatogenen Metastase zu führen.

4. Die Serosa-Epithel-Theorie, früher hauptsächlich durch R. Meyer vertreten, erklärt: Da das Peritonealepithel vom Cölomepithel (aus diesem geht auch die Uterus-Mucosa hervor) abstammt, hat sich im Peritoneum die Fähigkeit erhalten, unter gewissen Be-

dingungen, z. B. Entzündung, das Peritonealepithel meta- oder prosoplastisch umzuwandeln in Uterus-Mucosa und so eine Endometriose entstehen zu lassen. Später wurden Einschränkungen gemacht: diese Umwandlungsfähigkeit wurde nur indifferenten, vorbegabten Serosa-Zellen zuerkannt. Auch die Implantation nach Platzen von Teercysten wurde schließlich anerkannt. -- Diese Theorie erklärt wohl die Endometriose Herde am Nabel und in der Inguinalgegend; bisher ist es aber noch nicht geglückt, den Uebergang von jenen atypischen Bildungen zu den Uterusdrüsen bei Endometriose nachzuweisen.

5. Die erweiterte Serosa-Epithel-Theorie von Heim ist entwicklungsgeschichtlich begründet. Sie erklärt: Jede Endometriose entsteht an Ort und Stelle; sie nimmt ihren Ausgang von mesenchymalen Gewebselementen im Bereich des Cloakenabschnittes. Eine Implantation wird abgelehnt. Der exakte anatomische Beweis konnte auch hier nicht erbracht werden. Eine Ergänzung erfuhr diese Theorie durch Biebl, der erklärte: bei der geschlechtsreifen Frau ist das Mesenchym im weitesten Sinne des Wortes zur Ausbildung von Endometriose befähigt. Danach müßten die bauchfernen Endometriosen häufiger sein als sie in Wirklichkeit beobachtet werden. Philipp erklärt diese Fälle mit hämatogener oder lymphogener Metastase.

3. Entstehung nach neueren Anschauungen.

Philipp erklärt die peritonealen Endometriosen durch Implantation. Die implantierte Uterus-Schleimhaut stammt von einer Adenomyosis der Pars intramuralis tubae, und nicht wie Sampvermutete, aus dem Uterus. Diese Schleimhaut ist lebensfähig, wie Caffier und auch Heim einwandfrei bewiesen. Nichtmenstruelle Uterus-Schleimhaut weist eine besondere Lebensfähigkeit auf. Sie wächst im Versuch wie ein embryonaler Zellverband. Es gelang die Verpflanzung von Endometrium unter Erhaltung seiner Funktion. Die Uterus-Schleimhaut kann frei in der Tube oder in der Bauchhöhle vor der Implantation angetroffen werden. Die ersten Herde fand Philipp auf den Ovarien und auf der Hinterwand des Uterus. Histologisch ergaben sich aufgelagerte endomtrioide Mucosa und in der Tiefe liegende Uterus-Drüsen. Mucosa und Drüsen wurden durch Serienschnitte als zusammengehörig erwiesen. Das cytogene Stroma des Implantats dringt tief in die Muskulatur ein und die Drüsen folgen. Dies sind die Vorstellungen von den Vorgängen bei der Implantation.

Die Adenomyosis der Pars intramuralis — Drüsenwucherungen im Bereich der Tubenecken — wurden bisher angesehen als:

a) Folgezustand einer abgelaufenen Entzündung;
b) Abkömmling des Wolffschen Körpers;
c) Angeborene Anomalie.

Heute ist bekannt — hauptsächlich durch R. Meyer, O. Frankl und Neumann —, daß im Bereich der Tubenecken zwei grundverschiedene Formen von Drüsenwucherungen zu unterscheiden sind.

Eine Grenzüberschreitung des Tubenepithels, wie sie nach Entzündung der Tube beobachtet wird. Sie führt zu einer drüsigen Durchsetzung der Muskulatur mit Bildung von paratubar gelegenen Cysten und Gangsystemen, die unter sich und mit dem Tubenlumen kommunizieren. Sie wird — je nach Lokalisation — bezeichnet als Salpingitis isthmica s. interstitialis nodosa, obwohl keine -itis, sondern nur deren Folgen vorliegen. In dem entzündlich infiltrierten Gewebe wuchert das Tubenepithel in die Tiefe,

b) Eine Wucherung von Uterus-Schleimhaut in der Tube = Adenomyosis der Tube. Diese kann sein:

1. eine endomtrioide Wucherung als Fortleitung einer Adenomyosis uteri interna auf die Muskulatur der Tubenecken. Die Tubenmucosa selbst ist unbeteiligt, = secundäre Tubenadenomyosis.
2. eine eigentliche Tubenadenomyosis; hierbei ist die Tube an Stelle ihrer normalen Schleimhaut mit Uterus-Mucosa ausgekleidet (Endometriose), von der auf Grund der histolytischen Fähigkeiten des cytogenen Stromas, auch ohne Entzündung, das infiltrative Wachstum in die umgebende Muskulatur erfolgt (Adenomyosis).

Die Auskleidung des Tubenlumens mit Uterus-Schleimhaut ist in der Literatur nicht sehr häufig beschrieben. Hoehne beschreibt im interstitiellen Teil einer graviden Tube einen gürtelartigen Bezirk wohlausgebildeter Uterus-Mucosa, die völlig vom Corpus-Endometrium getrennt ist.

Die Aetiologie der Adenomyosis tubae ist sehr umstritten. — Sie wird gewertet als:

1. als angeborene Anomalie, als Mißbildung.
2. als angeborene, aber erst im späteren Leben unter hormonalem Einfluß zur Entfaltung kommende fehlerhafte Differenzierung der Tubenschleimhaut.
3. als heteroplastische oder prosoplastische Bildung. Der Mutterboden des Epithels des gesamten Geschlechtsausführungsganges ist einheitlich das Müllersche Epithel; in der Tube wird Tubenschleimhaut, im Uterus eben Uterus-Schleimhaut und in der Cervix Cervixdrüsen gebildet. So faßt R. Meyer die Tubenadenomyosis als ortsungewöhnliche Differenzierung dieses Epithels auf.
4. als retrograd bei der Menstruation in den Eileiter verschleppte Uterusschleimhaut;
5. als Implantation von Schleimhautbröckeln, die, beim Platzen einer Teercyste, aus dem Ovar in die Tube wie auch in die Bauchhöhle gelangen können.

Durch ausgedehnte Untersuchungen hat Philipp nachgewiesen, daß die Auskleidung des Tubenlumens mit Uterus-Mucosa viel häufiger ist als bisher angenommen wurde. Diese Auskleidung führt zu einem vollkommenen, seltener zu einem unvollkommenen Verschluß des Tubenlumens. Normalerweise flacht sich die Uterus-Schleimhaut nach der Tubenecke zu ab; in der Pars interstitialis bei Beginn der Ringmuskulatur besteht die Auskleidung des Tubenlumens aus einer einzigen Lage von Zellen mit nur wenigen oder überhaupt keinen Falten. Bei Tubenadenomyosis sieht das histologische Bild ganz anders aus: die Uterus-Schleimhaut setzt sich kontinuierlich in das Tubenlumen hinein fort. Das Uterus-Cavum ist im Anfang noch als kleiner Spalt nachweisbar, endet dann aber mit einer spitzen Zacke blind. Das auskleidende Endometrium führt schließlich unter Verlust des Oberflächenepithels zu einer Atresie des Lumens. Die ektopische Uterus-Schleimhaut konnte nachgewiesen werden:

1. im gesamten intramuralen Teil,
2. gelegentlich im isthmischen Teil.

Das Tubenlumen erscheint exzentrisch innerhalb der ektopischen Uterus-Schleimhaut; unter Abflachung des umgebenden Schleimhautpolsters erscheint lateralwärts das Tubenlumen allmählich in normaler Form und Umgebung. Bisweilen liegt der Beginn des Tubenlumens auch in der Mitte des endometrioiden Gewebes.

Die Uterus-Schleimhaut in der Tube macht die physiologischen Veränderungen der Endometrium corporis mit. Diese Mucosa menstruiert, bei eingetretener Schwangerschaft bildet sie sich in Decidua um, und beim Sistieren der Ovarialfunktion in der Menopause verfällt sie der Rückbildung. Desgleichen ist diese ektopische Schleimhaut in der Tube auch an den pathologischen Veränderungen des Endometrium beteiligt; es finden sich hier cystische Erweiterungen und eine glandulär-cystische Hyperplasie.

Seltener kommt auch Plattenepithel in der Tube in Form einzelner Inseln vor.

Der Folgezustand von Tubenadenomyosis ist die Bildung von Tubenpolypen. Sie sind in der Literatur recht selten beschrieben; viele dafür angesehene Bildungen sind Schleimhautfalten in schwangeren Tuben oder Fibrome bezw. Adenofibrome. Aus mechanischen Gründen — fortgesetztes An- und Abschwellen während des Zyklus — müßten die Tubenpolypen viel häufiger angetroffen werden. Nach Meinung von Philipp sind sie es auch.

Wie oben schon angeführt wurde, besteht bei der Adenomyosis tubae ein kontinuierlicher Zusammenhang mit dem Endometrium corporis. In der Entstehung ist sie gleichzusetzen der Adenomyosis uteri interna. Letztere ist eine Grenzüberschreitung an der basalen Grenze zwischen Endo- und Myometrium. Die Tubenadenomyosis ist eine Oberflächenüberschreitung, wodurch die Grenze Uterus-

Schleimhaut/Tubenschleimhaut lateralwärts verschoben wird. Die Tubenadenomyosis kann zum Verschluß des Tubenlumens führen. Bei einer Stenosierung des Lumens ist die Möglichkeit zur Entwicklung einer Extrauterin-Gravidität gegeben; bei doppelseitigem, vollkommenem Verschluß ist dies Ursache einer Sterilität.

Die Adenomyosis im Bauchraum entsteht durch Tubenadenomyosis und durch endometrioide Polypen. Da das uterine Ostium verschlossen ist, andererseits das ampulläre offen gefunden wird, kann die retrograde Menstruation von Sampson nicht ursächlich in Frage kommen; aber das endometrioide Gewebe kann durch die Tube in den Bauchraum gelangen und sich dort implantieren. Es handelt sich hierbei um Schleimhaut, die implantationsfähig abgestoßen wird. Die günstigsten Umstände für die Implantation sind nach Philipp:

1. Proliferationsstadium der Schleimhaut,
2. hormonal angereicherter Nährboden, wie er sich in den Ovarien und im Peritoneum des kleinen Beckens findet.

Nur in einem ganz kleinen Teil der Fälle fand Philipp den interstitiellen Tubenteil von Endometriose frei. In der Anamnese ergab sich aber, daß bei diesen Frauen intrauterine Eingriffe gemacht worden waren. Nur in diesen Fällen könnte die Theorie Sampsons anerkannt werden. Die Serosa-Epithel-Theorie kann fallen gelassen werden, und die Einwände gegen die Implantation erledigen sich dadurch, daß die endometrioide Schleimhaut lebensfähig ist. Ein weiterer Beweis für die Theorie von Philipp ist folgende Tatsache: bei verschlossenem ampullärem Ende und einer Adenomyosis der Pars interstitialis findet sich eine Endometriose der gesamten Tube ohne einen gleichzeitigen ampullären Verschluß; höchstens fand sich eine kontinuierliche Fortsetzung vom interstitiellen Teil her. Die extraperitoneale Endometriose erklärt Philipp durch sicher nachgewiesene hämatogene Verschleppung von endometrioider Mucosa. Huber sah zuerst einen Einbruch decidual umgewandelten Endometriums in eine Vene bei interstitieller Gravidität. Dasselbe beobachtete auch Philipp. Er macht allerdings hierzu die Einschränkung, daß der Einbruch in die Blutbahn als selten zu bezeichnen ist.

Zusammenfassung: Alle Endometriosen lassen sich auf eine direkte Wucherung von Endometrium selbst über eine Adenomyosis interna oder durch Implantation von endometrioidem Gewebe zurückführen.

1. Häufiger ist die Implantation
   a) von lebender Uterus-Schleimhaut durch mechanische Eingriffe bei intrauterinen Manipulationen;
   b) oder ($^4/_5$ aller Fälle) nach Verschleppung von endometrioidem Gewebe aus dem interstitiellen Tubenteil. Die Schleimhaut nimmt dabei folgenden Weg:

1. meist durch die Tube,
2. hämatogen,
3. lymphogen (noch nicht sicher erwiesen).

Die Uterus-Schleimhaut und ihr Stroma behalten die ihnen eigene Wucherungsfähigkeit und histolytische Eigenschaft auch dann bei, wenn sie sich vom Mutterboden gelöst hat.

2. Seltener ist die Wucherung per continuitatem aus dem Uterus in die Nachbarschaft (Endometriose der Bauchdecken, der Parametrien und des oberen Scheidenabschnittes).

4. Endometriose und interstitielle Gravidität.

Diese neuen Erkenntnisse auf dem Gebiet der Endometriose bedingen, daß diese in ihrer Stellung als ätiologischer Faktor der Extrauterin-Gravidität, besonders aber der interstitiellen Form, gegenüber den anderen aetiologischen Momenten stark in den Vordergrund tritt. Die Behauptung von Frankel-Schenk: „Keine Extrauterin-Gravidität ohne Endometriose" muß als ein sehr starkes Extrem bezeichnet werden. Diese Autoren machten an 204 Tuben Serienschnitte und kamen zu folgendem Ergebnis: Die Extrauterin-Gravidität entsteht dann, wenn das Ei auf seiner Wanderung endometrioides Gewebe passiert und von diesem chemotaktisch angezogen wird. Es nistet sich hier ein; sein Schicksal hängt ab von der Tiefe der Implantation und der Menge des Endometriumgewebes. Nur in wenigen Fällen fanden sie eine der geläufigen Ursachen wie Entzündung, Tumor oder Tubenabknickung. Sehr häufig dagegen trafen sie deciduale Reaktion und endometrioides Gewebe an. Hier muß eingeschaltet werden, wie schon früher bemerkt wurde, daß einige Deciduazellen noch lange keine typische Decidua zu sein brauchen. Es handelt sich hier meist um decidual reagierende Bindegewebszellen. Denn zur Bildung einer echten Decidua gehören:

a) eine geschlossene Stromaschicht, wie sie im Prämenstruum vorhanden ist;
b) eine entsprechende Zahl und Gestaltung von Drüsen.

Diese fehlen aber in der Pars interstitialis. O. Frankl sagt: wo von Deciduat im Bereich der Pars interstitialis gesprochen wird, handelt es sich zumeist um durch die Gravidität bedingte Vergrößerung und Quellung von Muskel- und Bindegewebszellen.

Die Entscheidung, ob wirkliche Decidua oder decidual reagierendes Bindegewebe vorliegt, ist also nicht leicht zu treffen.

Frankel-Schenk stehen weiter auf dem Standpunkt, daß das Zusammentreffen von endometrioidem Gewebe mit dem Sitz der Gravidität kein Zufall sein kann, sondern einen inneren, ursächlichen Zusammenhang haben muß, da man an nichtgraviden Tuben derartige Veränderungen nur in etwa 0,5% der Fälle findet.

Diese Autoren stellen die pathologisch-anatomischen Veränderungen als einzige Ursache klar in den Vordergrund. Man darf aber in der Endometriose nur dann ein die Extrauterin-Gravidität begünstigendes Moment sehen, wenn man berücksichtigt, daß eine Implantation des Eies erst dann stattfinden kann, wenn es nach einem ganz bestimmten Zeitpunkt seine Nidationsreife erlangt hat. Somit kann eine Endometriose kaum primäre Ursache einer Extrauterin-Gravidität sein. Bestimmend ist die Nidationsreife; befindet sich das Ei in diesem Augenblick in endometrioidem Gewebe, so wird es sich hier einnisten. Ob die von Naujoks angeführte „Chemotaxis" — die noch nicht sicher erwiesen ist — dabei irgendwie mitspielt, kann hier nicht entschieden werden. Sicherer dürften die durch die Endometriose hervorgerufenen mechanischen Hindernisse ursächlich hervortreten.

Der Zusammenhang zwischen Endometriose und interstitieller Gravidität wird von Philipp, Huber und Naujoks gesehen in:

1. Das Ei wird auf seinem Wege rein mechanisch arretiert;
   a) durch den Verschluß des uterinen Ostium mit endometrioidem Gewebe;
   b) es verliert sich im peritubaren Gangsystem und bleibt dort hängen;
   c) Schläuche, Gänge und Cysten führen zur Raumbeengung und Verlagerung des Hauptlumens.
2. Das Eileiterlumen wird durch ektopisch verlagertes Endometrium besonders in der Pars interstitialis verlegt.
3. Die Transportkräfte versagen. Das infiltrative Wachstum der Drüsen bewirkt eine Schädigung der Wand und damit eine musculäre Insuffizienz.
4. Erst in letzter Linie wird die Chemotaxis berücksichtigt.

In der Literatur sind mehrere Fälle beschrieben, wo die interstitielle Gravidität auf dem Boden einer Endometriose oder Adenomyosis sich entwickelt. Es fehlen jedoch die Angaben darüber, ob es sich im einzelnen Falle um Endometriose oder Adenomyosis handelt.

Huber beschreibt drei Fälle. In dem einen hat die Adenomyosis der Tube zum Verschluß des Lumens geführt. Im zweiten Falle wurde eine Endometriose der Pars intramuralis nachgewiesen. Im letzten Falle handelte es sich um eine gleichzeitig extrauterin und intrauterin bestehende Gravidität. Wieder fand sich im interstitiellen Teil mächtige Drüsenwucherung mit decidualer Umwandlung des Stromas.

Webster sah in einem Fall die andere Tube ausgekleidet mit Uterus-Schleimhaut. Die Faltenbildung war nur angedeutet. Decidua fand sich an verschiedenen Stellen. (Einige Autoren erkennen diesen Fall nicht an.)

Naujoks teilt sieben Fälle von interstitieller Gravidität mit, von denen vier im Zusammenhang mit einer Adenomyosis standen. In drei Fällen konnte eine ausgesprochene Adenomyosis nachgewiesen werden. Im vierten Falle ergab sich eine Kombination von einer Alteration des Tubenrohres (durch frühere Adnexoperation) mit einem Tubenwinkel-Adenom; die Beteiligung der beiden Veränderungen ließ sich graduell schwer abgrenzen. Entzündliche Veränderungen konnten in keinem der sieben Fälle nachgewiesen werden.

Boxer untersuchte einen Fall, in dem in beiden Tubenecken eine Gravidität vorhanden war. Die beiden Schwangerschaften unterschieden sich aber im Alter. In beiden Tubenwinkeln fanden sich Adenome.

Hellmuth untersuchte einen Fall mikroskopisch genauer. Auf der gesunden Seite fand sich ein Adenom; auf der zerfetzten Seite konnte dieser Befund nicht mit Sicherheit erhoben werden.

W. Schmitt sah zwei Fälle bei Tubenwinkeladenomyose. Auf der gesunden Seite waren in die Muskulatur des Tubenwinkels drüsige, mit Zylinderepithel ausgekleidete Hohlräume eingelagert, die in deutlicher Kommunikation mit dem Tubenlumen standen. Auf der schwangeren Seite fanden sich auch in der Umgebung des Fruchtsackes epitheliale Hohlräume in der Muskulatur, sowohl uterin- wie auch lateralwärts vom Fruchtsack.

Kalleday beschreibt einen Fall, wo sich auf der gesunden wie auch auf der schwangeren Seite ausgedehnte, untereinander und mit dem Tubenlumen kommunizierende Drüsenschläuche in der Nähe der uterinen Tubenmündung fanden.

Yanaihara sah von drei Fällen zwei durch Ademyosis bedingt.

Es soll allerdings in diesem Rahmen auch nicht vergessen werden, daß O. Frankl von acht interstitiellen Graviditäten keine einzige auf eine Adenomyosis zurückführen konnte.

C.

Kritische Betrachtung des eigenen Falles.

Der in der Berliner Universitäts-Frauenklinik beobachtete Fall, der oben bereits beschrieben wurde, soll jetzt pathologisch-anatomisch und aetiologisch kritisch untersucht werden.

I.

Pathologische Anatomie.

1. Die Nidation des befruchteten Eies war im lateralen, an die Pars isthmica angrenzenden Drittel der Pars uterina erfolgt. Es handelt sich also um die interstitiell-isthmische Form (nach Hoehne).

Der mediale Abschnitt der Pars isthmica tubae wurde in den Brutraum einbezogen. Nach den Typen der Wachstumsrichtung von Glaesmer liegt hier die III. Form vor.

2. Ueber die makroskopischen Veränderungen des Uterus, der Tube und des Haftapparates können keine Angaben gemacht werden, das nur das Operationspräparat zur Untersuchung vorliegt.

3. Die Adhäsionsmembranen am lateralen Tubenabschnitt lassen eine mehrfache Deutung zu.

a) Entweder hat ein entzündlicher Prozeß in der Tube selbst stattgefunden, an den sich eine Entzündung der Umgebung der Tube angeschlossen hat (Perisalpingitis bezw. Pelveoperitonitis, die zu Verwachsungen führt; entweder in Form von Strängen oder, wie hier, in Form schleierartiger Membranen, die sich zwischen Tube und den Organen des kleinen Beckens ausspannen. Gegen diese Deutung spricht aber in diesem Fall:

1. Die Pelveoperitonitis schließt sich vorwiegend an eine chronische Salpingitis an. Diese aber wieder läßt sich nicht nachweisen. Es fehlt die Verdickung der Wand, hervorgerufen durch Bindegewebsneubildungen und kleinzellige Infiltration.
2. Im Verlaufe einer chronischen Salpingitis wird meist das Ostium abdominale verlegt; hier wird es dagegen einwandfrei offen gefunden.

b) Oder der entzündliche Prozeß ist primär im kleinen Becken abgelaufen und hat eine fibrinöse Entzündung der Tuben-Serosa ausgelöst. Durch Organisation können auch hier Membranen entstehen oder Strangbildung und direkte Verwachsungen die Folgen sein. Die Anamnese verzeichnet keinen derartigen Prozeß im kleinen Becken. Es sind weder Angaben über Appendicitis, Peritonitis, fieberhaften Abort oder Puerperalfieber bekannt. Auch die vorangegangene Dammplastik kann keine Rolle spielen, da das Operationsgebiet extraperitoneal liegt. Es muß angenommen werden, daß irgend eine leichte Entzündung stattgefunden hat, die der Pat. nicht besonders zum Bewußtsein gekommen ist.

4. Der Ausgang erfolgte durch Ruptur, wahrscheinlich in der hinteren Wand, wie es typisch ist. Die Ruptur war begleitet von der starken inneren Blutung. Das Blut trat teils in die Bauchhöhle aus, teils koagulierte es im Brutraum und bildete ein die Eihöhle völlig ausfüllendes Hämatom. Die Tube rupturierte während Mens II—III. Es ist dies die für das Ei kritische Zeit, wenn durch den pathologischen Haftboden die Ernährung leidet und das verstärkte Vordringen der Zotten rasch zur Durchdringung der Tubenwand bis zur Serosa führt.

5. Die operative Theparie konnte sich auf Grund der vorliegenden Verhältnisse (interstitiell-isthmische Form) mit der Keilexcision und Salpingektomie begnügen.

Histologie.

1. Die Diagnose der interstitiellen Gravidität ist auf Grund des histologischen Bildes leicht zu stellen. Innerhalb der muskulären Uteruswand liegt die Eihöhle. Es kann der einwandfreie Nachweis von Zotten erbracht werden, die z. T. in Nekrose übergegangen, z. T. noch gut erhalten sind. Eine Invasion von Chorionzellen in die Uterusmuskulatur ist gut sichtbar.

2. In dem medialen Abschnitt der Pars intramuralis findet sich unterhalb eines einschichtigen Epithels Zellen, die den decidual umgewandelten Zellen des Endometrium corporis sehr ähnlich sind. Es liegt sehr nahe, hier an Tubenendometriose zu denken, denn die dicke, deciduale Schleimhaut, überall sehr gleichmäßig ausgebildet, mit einzelnen Drüseneinsenkungen ähnelt weit eher einer decidualen Corpus-Schleimhaut als dem Aufbau der Tubenschleimhaut, wie er gewöhnlich bei Extrauterin-Graviditäten beobachtet wird.

3. Sowohl das deciduale Stroma wie auch die Muskulatur, sind entzündlich infiltriert (Leucocyten und Lymphocyten). Da sich im Isthmus keine solche Infiltration zeigt, ist die Entzündung auf das Gebiet der Eihöhle und deren nähere Umgebung beschränkt. Wahrscheinlich liegt hier eine sterile Entzündung vor, hervorgerufen durch das Hämatom und den abgestorbenen Föten. Sie wirken wie Fremdkörper auf das Gewebe und führen zur Resorption bezw. Organisation durch Emigration von Leucocyten und Lymphocyten in das Gewebe hinein. Dieses Stadium liegt hier vor.

4. Der Isthmus tubae weist keine Besonderheiten auf. Es sind weder Spuren früherer Entzündung vorhanden, noch eine Deciduabildung nachweisbar.

II.

Aetiologie.

Dieses läßt sich nicht so einwandfrei feststellen.

1. Eine Endometriose der Pars intramuralis ist anzunehmen. Die Mächtigkeit der ausgebildeten Decidua medial vom Fruchtsack, ihre großen Zellen mit den blasigen Kernen lassen doch stark an eine Endometriose der Pars intramuralis denken. Wie Philipp und Huber in den oben erwähnten Arbeiten nachweisen konnten, ist eine Verschiebung der Grenze zwischen Uterus- und Tubenschleimhaut peripherwärts durchaus nicht so selten. Ist nicht auch die Angabe von Poppel, daß bei interstitieller Gravidität niemals in der Tube Decidua gefunden wird, in diesem Falle ein Beweis für Endometriose? Im Eibett selbst können wir keine Decidua mehr erwarten. Falls welche vorhanden gewesen ist. ist sie schnell vom Trophoblasten durchwachsen worden. Außerdem mehren sich gerade in letzter Zeit Stimmen, die der Endometriose große aetiologische Bedeutung beimessen.

Die Endometriose hat das Lumen eingeengt durch die ektopische Schleimhaut, sie kann auch eine muskuläre Insuffizienz veranlaßt haben, oder sie hat das Ei, falls eine Adenomyosis vorlag, durch peritubare Gänge aufgehalten.

2. Für die entzündliche Genese sprechen die Adhäsionsmembranen. Durch diese könnte die Tube abgeknickt worden sein, die Lichtung wäre eingeengt oder verlegt, oder die Muskulatur ist insuffizient geworden.

Gegen die Abknickung spricht aber eindeutig der Eisitz. Wie soll das Ei, wenn der laterale Teil der Tube verlegt ist, noch bis zum intramuralen Abschnitt gelangen? Es müßte sich doch dann entweder in der Ampulle oder spätestens im Isthmus implantiert haben.

Die muskuläre Insuffizienz ist sehr gut denkbar: in dem entzündeten Gebiet wurde das Ei recht langsam fortbewegt, so daß, als es schließlich den intramularen Tubenteil erreicht hatte, schon nidationsfähig geworden war.

Die vermutlichen Gründe für diese interstitielle Gravidität sind also zu suchen in:

1. Endometriose der Pars intramuralis;
2. Versagen der Transportkräfte auf entzündlicher oder endometrioider Grundlage.

Am Schlusse meiner Arbeit danke ich Herrn Geh. Med.-Rat Prof. Dr. Stoeckel für die Ueberlassung des Krankengutes, Herrn Prof. Dr. Caffier für die Stellung des Themas und Herrn Dr. med. Treite für seine freundliche Hilfe bei der Beratung der Arbeit.

Schrifttum.

Hoehne: In Halban-Seitz, Biologie und Pathologie des Weibes. 1928. Die ektopische Schwangerschaft. Bd. VII, 2.

Nürnberger: In Stoeckel-Veit, Handbuch der Gynäkologie. 1932. Neubildungen der Tuben. Bd. VII.

Veit-Weber: In Döderlein, Handbuch der Geburtshilfe. 1924. Die Graviditas interstitialis. Bd. II.

Stoeckel: Lehrbuch der Geburtshilfe. 1939.

Meyer, R.: In Henke-Lubarsch, Handbuch der spez. path. Anatomie des Menschen. 1930. Die pathologische Anatomie der Gebärmutter. Bd. I.

Andrianakos: Die interstitielle Oravidität. Arch. Gyn. 1938, S. 343.

Boxer: Beiderseitige interstitielle Gravidität. Zbl. Gynäk. 1908, S. 466.

Caffier: Ueber Endometrium-Explantation. Zbl. Gynäk. 1928. S. 63.

Frankl, O.: Ueber interstitielle Gravidität. Z. Geburtsh. 1935, S. 246.

Frankel-Schenk: Die Endometrium-Theorie der Extrauterin-Gravidität. Zbl. Gynäk. 1937, S. 2179.

Glaesmer: Die interstielle Tubargravidität. Zbl. Gynäk. 1911, S. 100.

Heim: Ergebnisse von Auspflanzungsversuchen von Dicidua und Placenta. Zbl. Gynäk. 1927, S. 653.

Heyn, A.: Ein Fall von ausgetragener rupturierter interstitieller Schwangerschaft unter dem Bilde einer utero-abdominalen Gravidität. Z. Geburtsh. 1924, S. 43.

Huber: Die interstitielle Tubenschwangerschaft. Zbl. Gynäk. 1938, S. 94.

Hermstein-Neustadt: Ueber den intramuralen Tubenteil. Z. Geburtsh. 1925, S. 43.

Littauer: Ueber zwei Fälle von Graviditas interstitialis. Zbl. Gynäk. 1925, S. 1373.

Lahm: Zur Adenomyosis des weiblichen Genitalapparates. Z. Geburtsh. 1923, S. 292.

von Mikulicz-Radecki: Experimentelle Studien über die Spontanbewegungen der Kaninchentube in situ. Zbl. Gynäk. 1925, S. 1655 und 2322.

Naujoks: Ueber interstitielle Gravidität. Arch. Gynäk. 1930, S. 292.

Philipp: Die Endometriose. Zbl. Gynäk. 1939 Nr. 1.

Weinbrenner: Ueber interstitielle Schwangerschaft. Z. Geburtsh. 1904, S. 577.

Angaben der anderen Autoren sind den obigen größeren Werken entnommen.

Lebenslauf.

Am 22. Juli 1914 wurde, ich, Werner Käsemann, als Sohn des Kgl. Eisenbahn-Bahnmeisters 1. Klasse in Gleiwitz geboren. Ich besuchte in Göttingen das Ref.-Realgymnasium, wo ich im Frühjahr 1934 die Reifeprüfung ablegte und die Hochschulreife zugesprochen bekam. Nach Ableistung des Arbeitsdienstes und einer SA-Sportschule begann ich das medizinische Studium an der Georgia-Augusta-Universität in Göttingen und bestand hier das Vorphysikum und auch das Physikum. Die klinischen Semester studierte ich in Kiel und Berlin. Hier stand ich im Staatsexamen, als mir durch die Verfügung des Herrn Reichsministers des Innern vom 1. September 1939 die Approbation erteilt wurde.